Clínica Universitária de Radiologia
ADI Associação para o Desenvolvimento da Imagiologia nos HUC

Síndromes aórticos agudos

CARLOS MIGUEL OLIVEIRA
INTERNO 2º ANO – RADIOLOGIA CHUC
REUNIÃO TEMÁTICA – 07/04/2014

Introdução

- Importância do tema para o radiologista
  - Patologias "life-threatening"
  - Papel do radiologista no seu diagnóstico e planeamento do tratamento

A clínica não consegue diferenciar entre os diferentes síndromes

Tratamento atempado das patologias mais graves

OU

Evitar tratamentos invasivos desnecessários

Resumo/Objetivos

- Síndromes Aórticos Agudos - definição
- Anatomia aórtica
- Protocolo TC para estudo da aorta
- Descrição das patologias que compõem os síndromes aórticos agudos
- Pontos importantes a referir no relatório
- Tratamento
- Follow-up de doentes tratados

Síndromes aórticos agudos

- Espectro de patologias da aorta que se manifestam geralmente de forma aguda, grande partes das vezes pondo o doente em risco de vida, necessitando de diagnóstico e tratamento atempados.

1. Vilacosta I, Aragoncillo P, Canadas V, San Roman JA, Ferreiros J, Rodriguez E. Acute aortic syndrome: a new look at an old conundrum. Heart. 2009;95(14):1130-9.

Síndromes aórticos agudos

- Subdividem-se em:
  - Rutura de aneurisma aórtico (ou aneurisma aórtico instável)
  - Dissecção da aorta
  - Hematoma intramural
  - Úlcera aterosclerótica penetrante

1. Vilacosta I, Aragoncillo P, Canadas V, San Roman JA, Ferreiros J, Rodriguez E. Acute aortic syndrome: a new look at an old conundrum. Heart. 2009;95(14):1130-9.

Anatomia da aorta

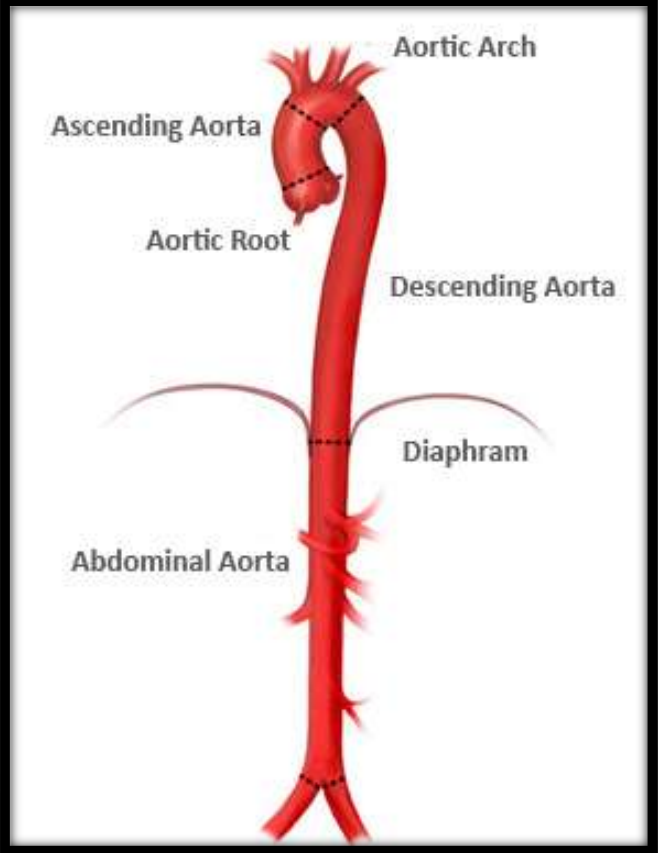

Estrutura microscópica da aorta

- A parede aórtica divide-se em três camadas

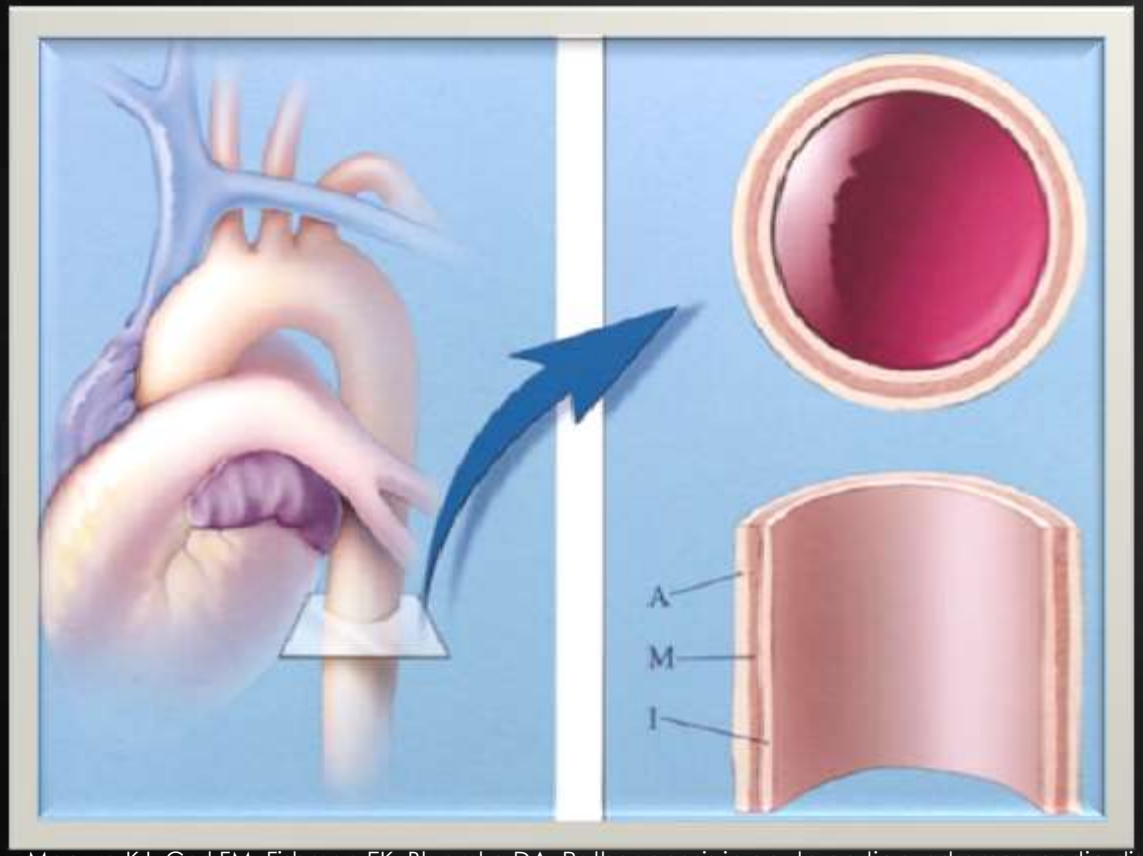

"De dentro para fora" temos:

Camada íntima

Camada média

Camada adventícia

Macura KJ, Corl FM, Fishman EK, Bluemke DA. Pathogenesis in acute aortic syndromes: aortic dissection, intramural hematoma, and penetrating atherosclerotic aortic ulcer. AJR American journal of roentgenology. 2003;181(2):309-16.

Clínica

- Dor pré-cordial que irradia para as costas, muitas vezes acompanhada duma sensação de rasgamento *("Tearing sensation")*.
- Dependendo do tipo de patologia e localização desta, pode haver também oclusão ou dissecção de ramos da aorta, causando isquemia (27% dos casos):
  - Isquemia de órgãos abdominais
  - Isquemia de membros superiores ou inferiores
  - AVC
  - Pode raramente provocar paraplegia dos membros inferiores, se envolver a artéria de Adamkiewicz
  - Se envolver as artérias coronárias ou sangrar para o pericárdio pode causar tanto morte súbita como sintomas de tamponamento cardíaco.

Protocolo CT

- Aquisição sem contraste desde os ápices pulmonares até à sínfise pública
- Aquisição com administração de CIV, idealmente com *bolus tracking, threshold* de 100UH na crossa da aorta, e reconstrução em cortes finos (1-2mm).
- Aquisição abdominal aos 60-70 segundos (fase portal) para avaliar a vascularização de órgãos abdominais.

Idealmente:
> 120mL CIV
4-5 mL/s

ECG-gating

Protocolo TC
ECG-gating

- ECG-gating refere-se à aquisição de dados pela máquina de TC estando o doente monitorizado por eletrocardiografia.

→ Retrospetivo

→ Prospetivo

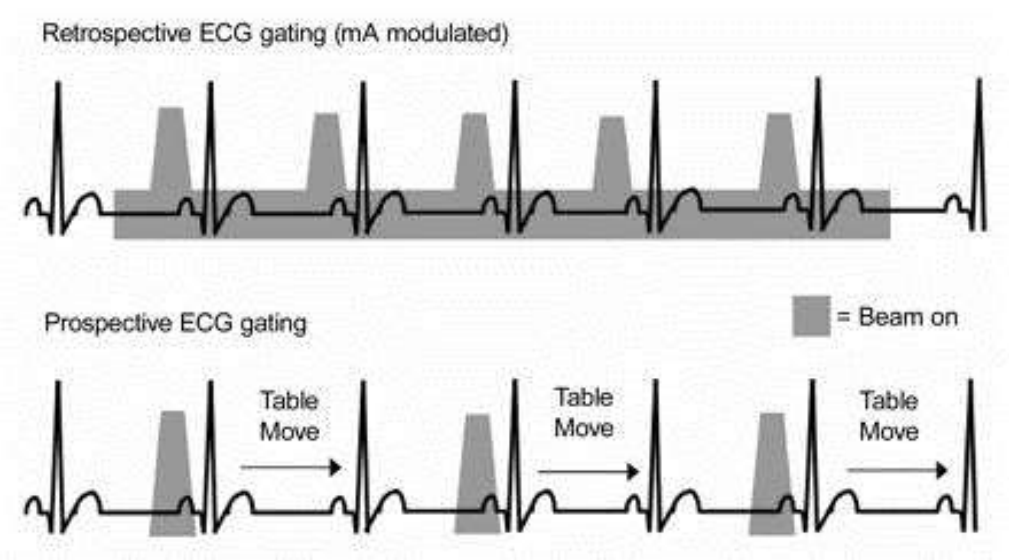

Protocolo TC
ECG-gating

- Ross *et* al. demonstrou que tanto o ECG-gating retrospetivo ou prospetivo conferem reduções significativas nos artefactos de movimento causados pelo batimento cardíaco, +++ no segmento inicial da aorta e nas artérias coronárias.

Ruptura de aneurisma da aorta

- Um aneurisma corresponde a uma dilatação focal da aorta.

Abdominal

Torácica

Diferentes tratamentos e prognósticos

Aneurisma da aorta

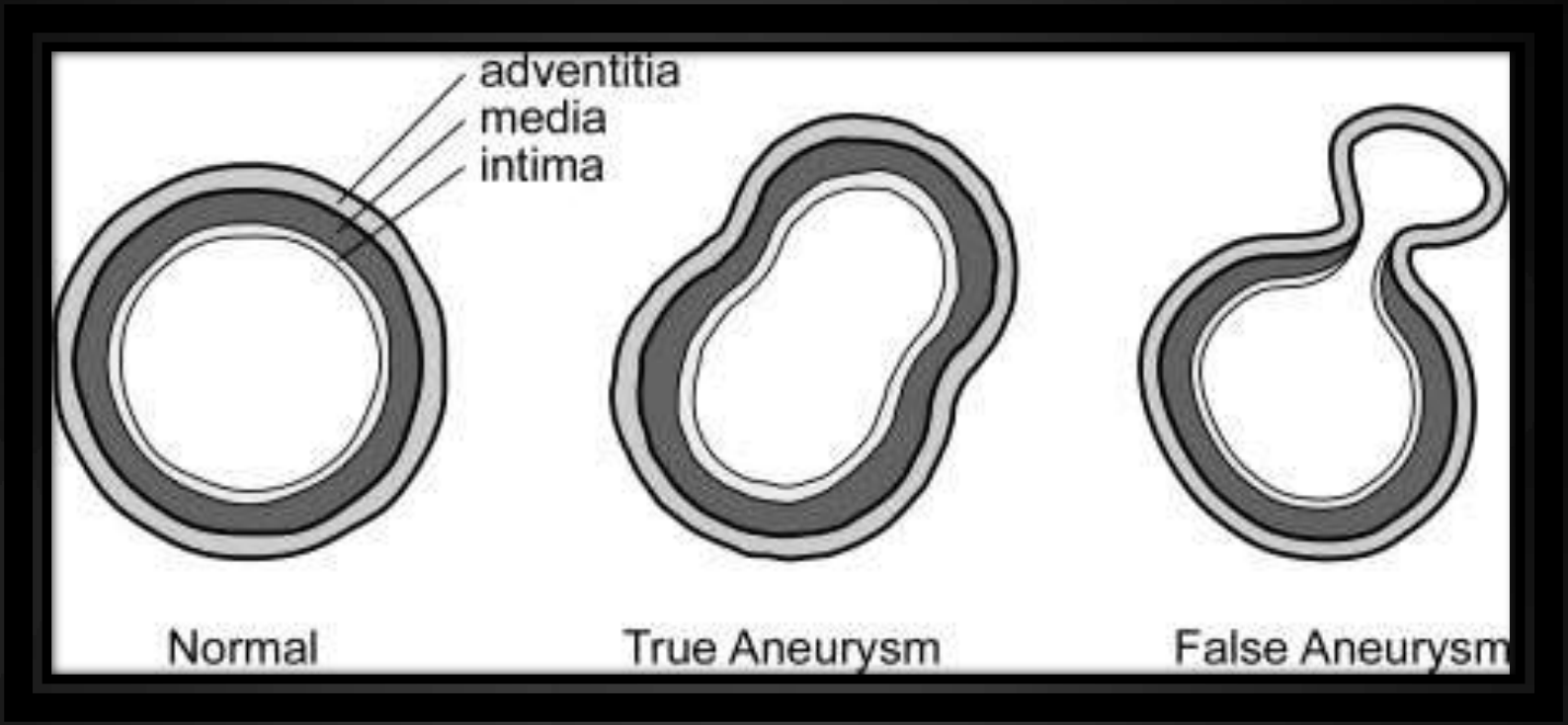

- Os aneurismas verdadeiros são os mais comuns na aorta.
- Mais comuns no segmento infrarrenal aórtico.
- Definido como diâmetro da aorta abdominal >3cm.
- Definido como diâmetro da aorta torácica >5cm.

Aneurisma aórtico torácico - causas

- 70% dos AAT tem por base a aterosclerose

  +++ Aorta torácica descendente

Table 1
Causes of TAAs

Atherosclerosis
Aortic dissection
Medial degeneration (genetic)
Marfan syndrome
Ehlers-Danlos syndrome
Outside influences (acquired)
Trauma
Syphilis
Mycosis (infection)
Noninfective aortitis
Rheumatic fever
Rheumatoid arthritis
Ankylosing spondylitis
Giant cell arteritis
Relapsing polychondritis
Takayasu arteritis
Reiter syndrome
Systemic lupus erythematosus
Scleroderma
Psoriasis
Ulcerative colitis
Radiation
Behçet disease
Congenital aneurysm (rare)

Source.—Reference 6.

Agarwal PP, Chughtai A, Matzinger FR, Kazerooni EA. Multidetector CT of thoracic aortic aneurysms. Radiographics. 2009;29(2):537-52.

Aneurisma da aorta

- Sacular

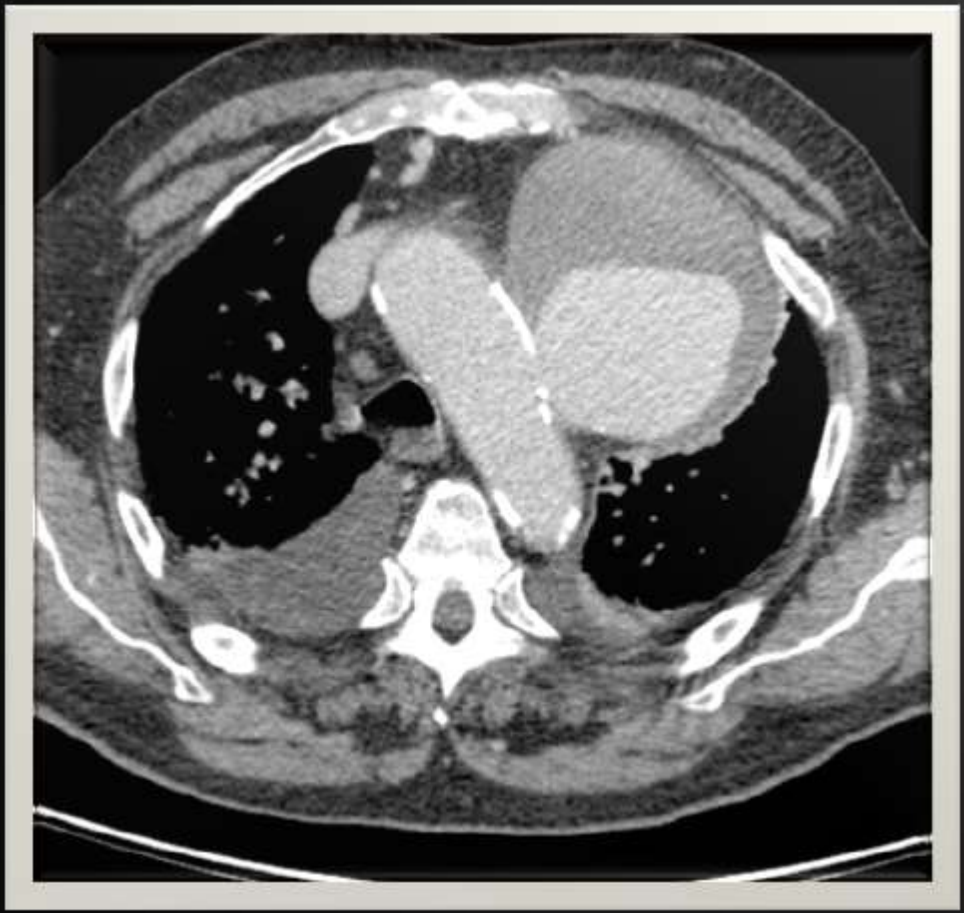

- Fusiforme

Aneurisma da aorta

- Por vezes os aneurismas podem apresentar trombose parcial endoluminal.

Rutura de aneurisma

- Diâmetro do aneurisma → Preditor do risco de rutura.
- Extensão do aneurisma → Não é preditor do risco de rutura.

- Um crescimento de mais de 1cm de diâmetro em 6 meses é sugestivo de rutura iminente.

Rakita D, Newatia A, Hines JJ, Siegel DN, Friedman B. Spectrum of CT findings in rupture and impending rupture of abdominal aortic aneurysms. Radiographics. 2007;27(2):497-507.

Rutura de aneurisma

- O sinal mais comum numa rutura de um aneurisma aórtico é a formação de um hematoma retroperitoneal adjacente ao mesmo.

Rutura de aneurisma

- Desalinhamento das calcificações da íntima

↓

Risco de rutura

Rutura de aneurisma

- "Draped aorta"
  - Consiste no apagamento do normal contorno posterior da aorta, como indicativo da rutura da parede aórtica nessa localização
  - É mais frequente numa rutura já crónica, que não está ativamente a sangrar.

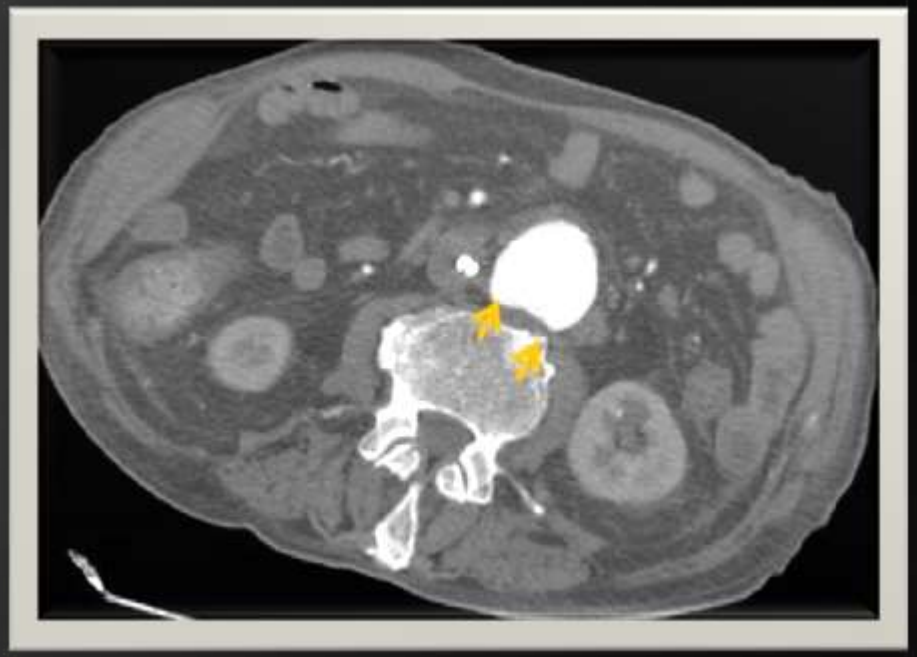

Rutura de aneurisma

- A hemorragia aguda geralmente apresenta-se como uma coleção hiperdensa a rodear um aneurisma da aorta.
- Poderá apresentar-se da mesma densidade que o músculo, por não ainda não ter coagulado.

Dissecção da aorta

- A disseção aórtica ocorre quando há formação de um falso lúmen.

  Separação espontânea da íntima e da adventícia devido à circulação de sangue na camada média por rutura da íntima.

- A maior parte dos doentes apresenta-se com a clínica habitual dos SAA, embora até 20% deles pode apresentar-se apenas com síncope, sem dor associada.

Dissecção da aorta

- Anualmente afeta 3-4/100000 pessoas.
- 5 M : 1 F

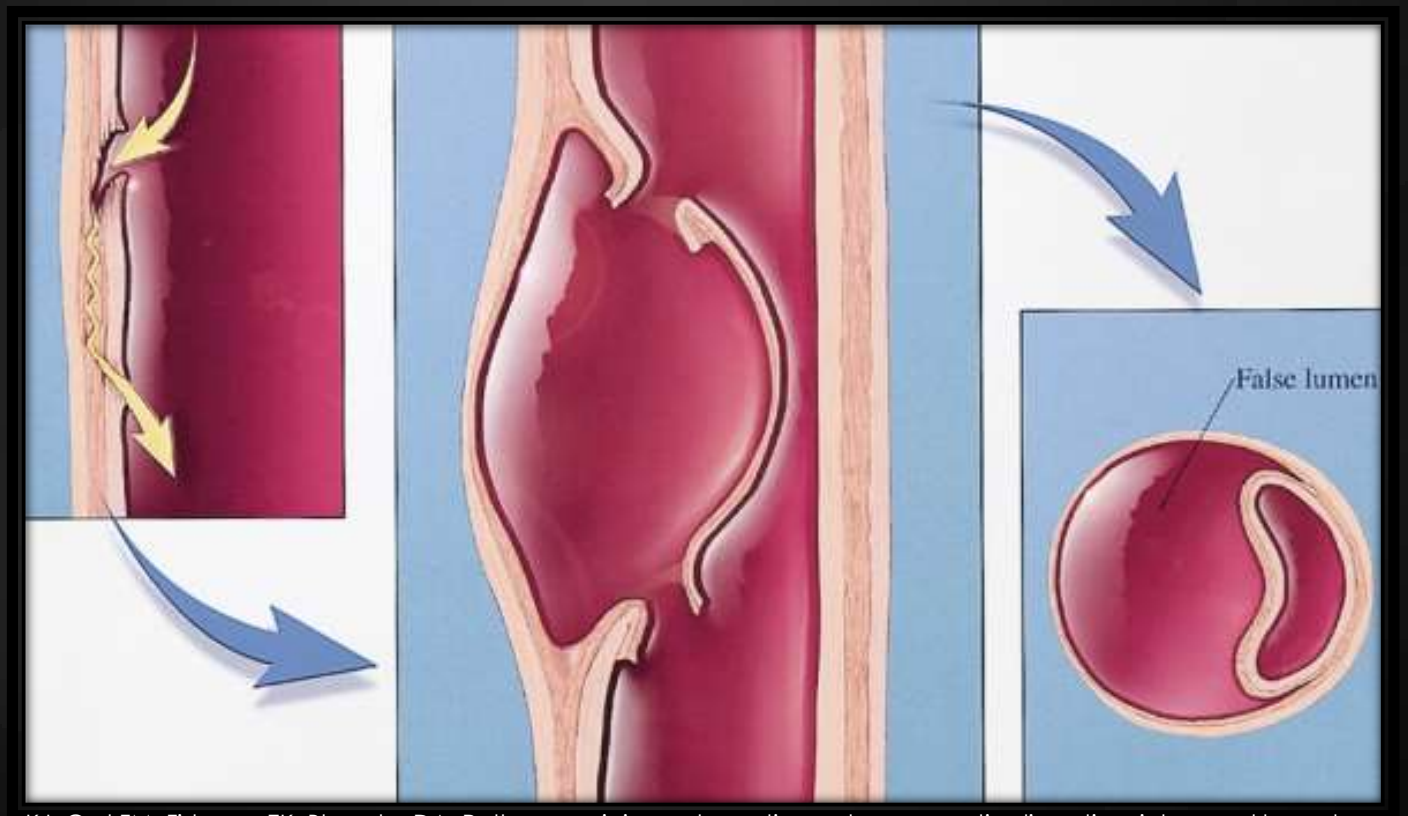

1. Macura KJ, Corl FM, Fishman EK, Bluemke DA. Pathogenesis in acute aortic syndromes: aortic dissection, intramural hematoma, and penetrating atherosclerotic aortic ulcer. AJR American journal of roentgenology. 2003;181(2):309-16.

Classificação das dissecções da aorta

DeBakey

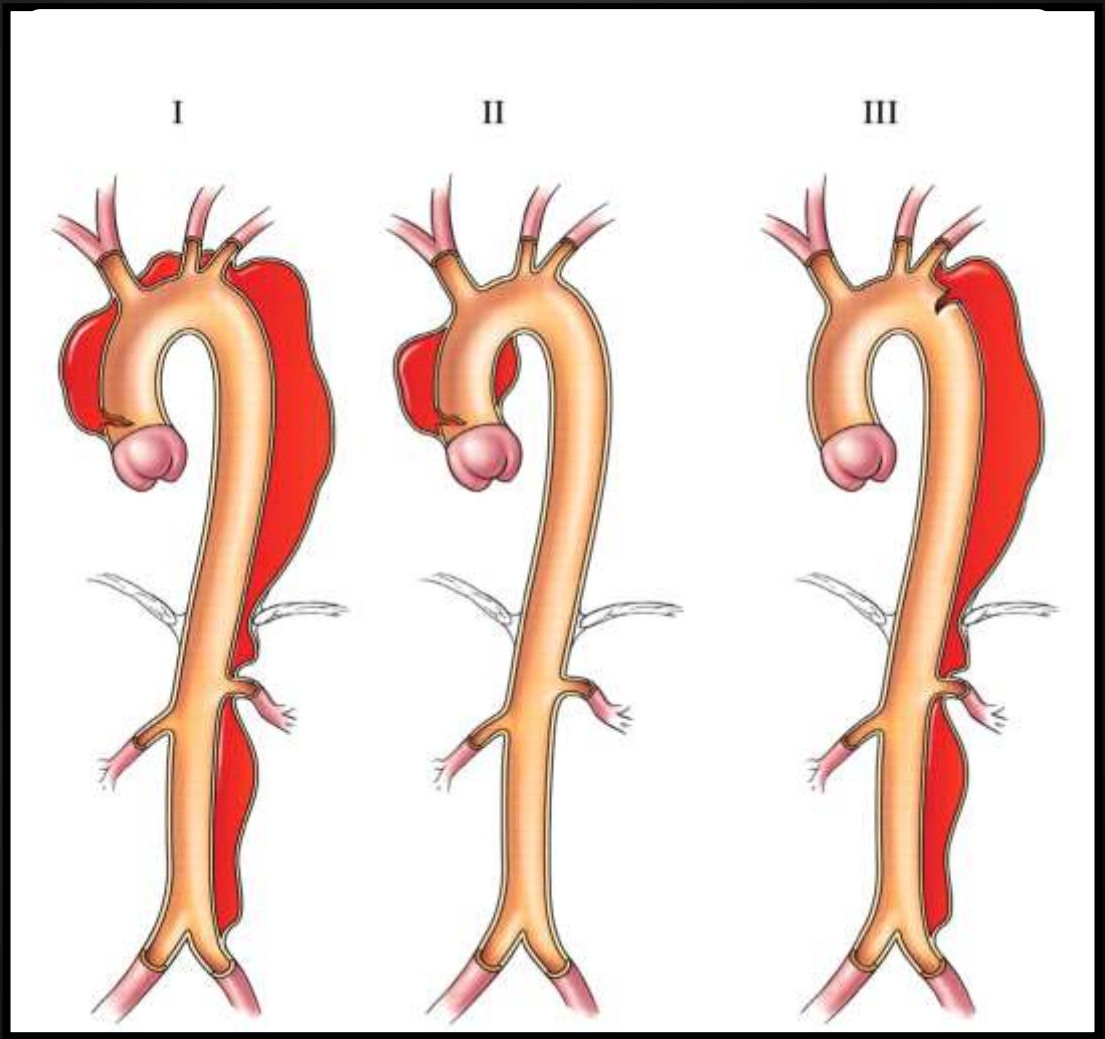

Stanford

Classificação de Stanford

- Stanford tipo A:
  - 60 a 70% dos casos.
  - Necessita de intervenção cirúrgica imediata.

Classificação de Stanford

- Stanford tipo B:
  - 30-40% dos casos.
  - Tratamento conservador com anti hipertensores e tratamento endovascular.
  - No caso de complicações (isquemia de órgãos ou dor persistente), poderá ser realizada cirurgia.

Classificação de Stanford

- Stanford tipo A

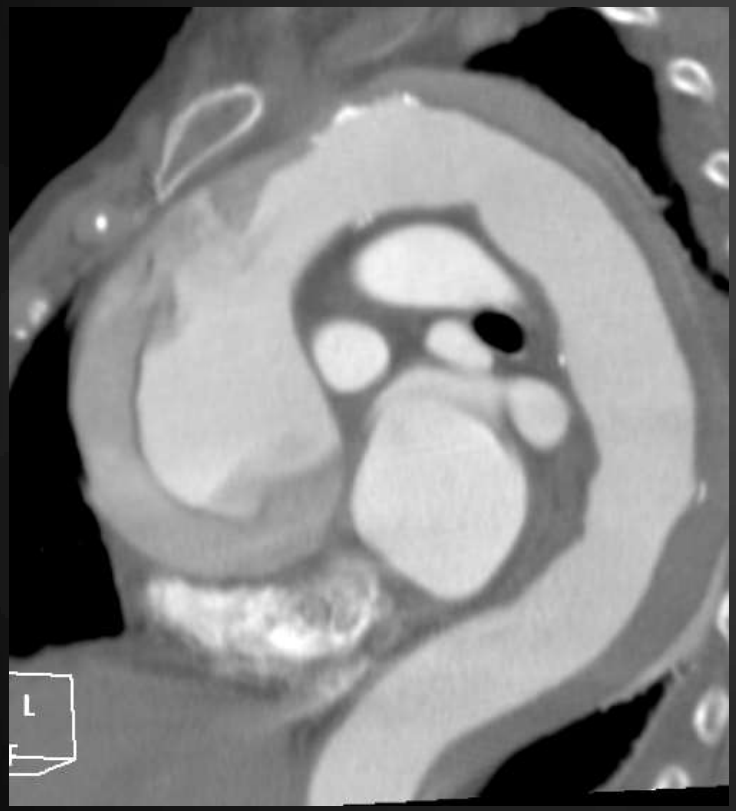

- Stanford tipo B

Dissecção da aorta
aspetos imagiológicos

Sem contraste

O sinal mais sugestivo de patologia aórtica é o aumento da distância entre as calcificações da íntima e a parede aórtica externa.

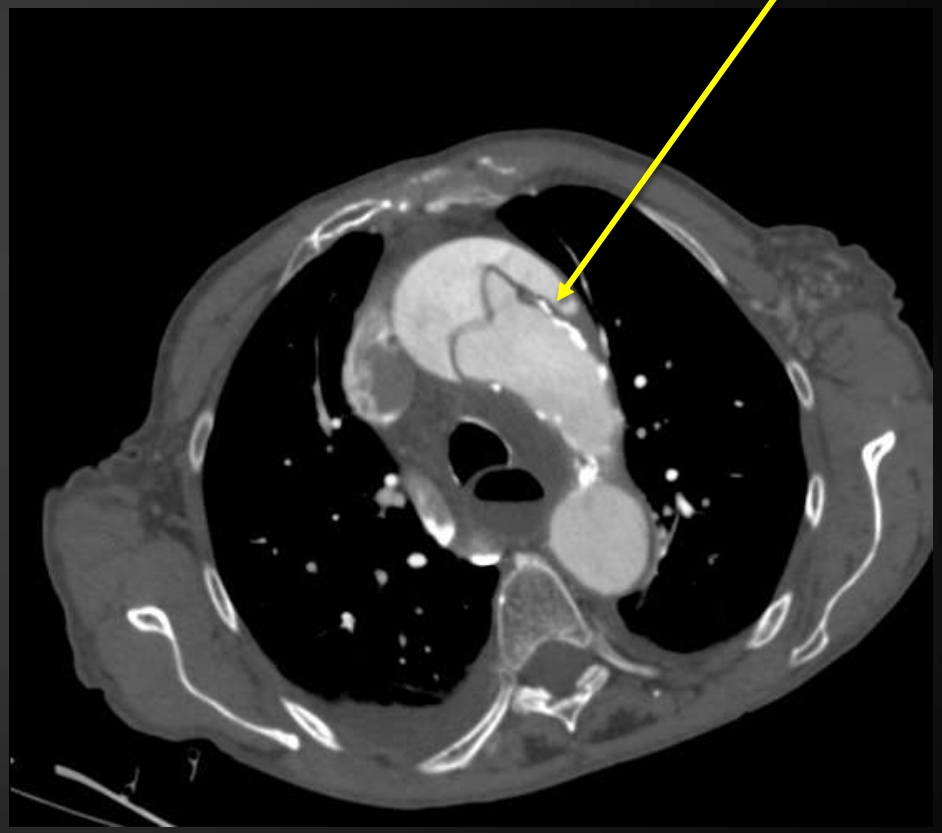

Dissecção da aorta
aspetos imagiológicos

Com contraste

- Irregularidade da parede aórtica
- Flap intimo-medial
- Imagem com duplo lúmen
- Sinal de cobweb (teia de aranha)
- O lúmen falso é muitas vezes o maior
- Beak sign
- Calcificações da íntima no lúmen verdadeiro
- O falso lúmen tem um fluxo mais lento, contrastando menos numa primeira fase.

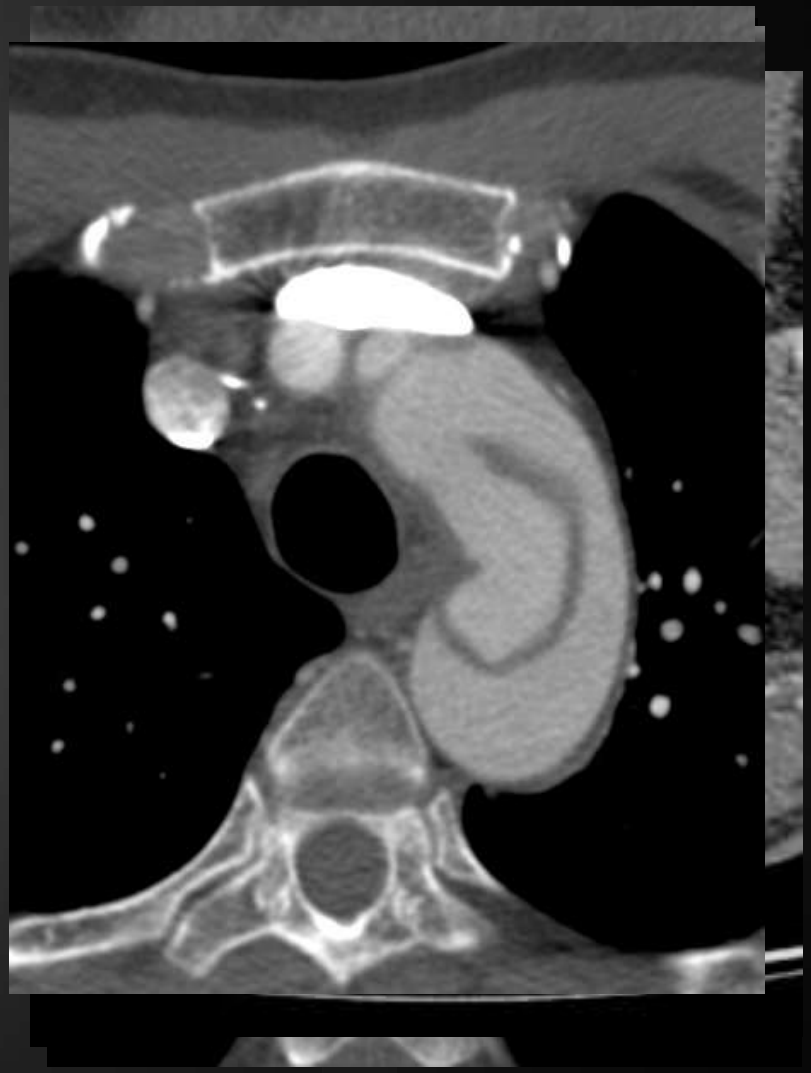

Dissecção da aorta
aspetos imagiológicos

- Intussusceção intimo-intimal
  - Fenómeno raro em que o *flap* intimo-medial se desprende circunferencialmente, invaginando no sentido distal.
  - Pode não ser detetado por TC, pelo facto de também poder não originar um falso lúmen nem se detetar facilmente o local de rutura da íntima.

Dissecção da aorta
atingimento de ramos da aorta

- 2 tipos:
  - Continuação da dissecção por um ramo da aorta.
  - Compressão da emergência do ramo aórtico pela pressão do falso lúmen.

Hematoma intramural

- Resulta da rutura dos *vasa vasorum*, com consequente hemorragia no interior da camada media.
  - Não apresenta disrupção da íntima.

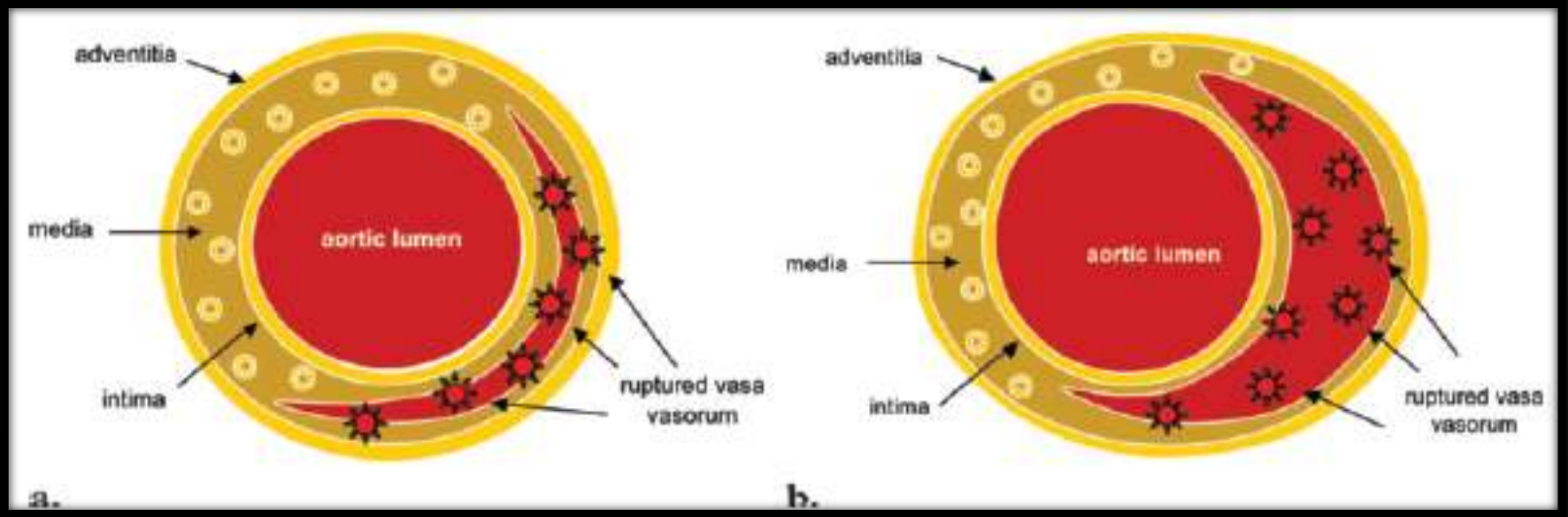

Hematoma intramural

- É então tratado muitas vezes por "disseção aórtica atípica"
  - → Fase inicial de uma dissecção?
  - → Trombose total de uma dissecção existente?
- 5%-20% dos doentes com sintomas de disseção aguda da aorta
- Grande maioria é não traumático (94% em algumas séries)

Hematoma intramural
aspetos imagiológicos

- TC atinge valores de sensibilidade/especificidade de 100%.

- Na aquisição sem contraste
  - Imagem em crescente, excêntrica, hiperdensa (60-70UH), projetada externamente às calcificações da íntima, com pelo menos 7mm de diâmetro.
- Fase arterial
  - Imagem em crescente, excêntrica, sem realce.

Sem evidência de
Flap da íntima
Rotura da íntima

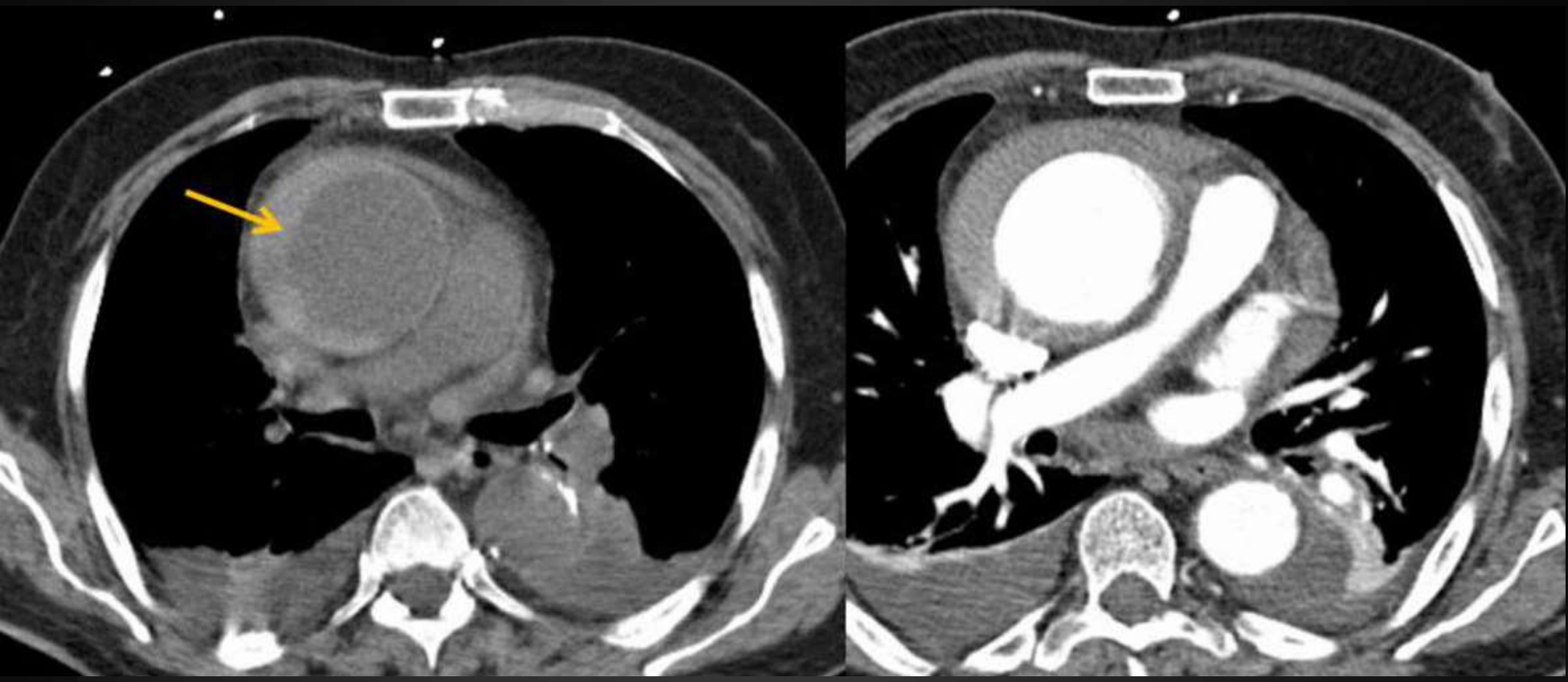

Sempre que haja suspeita de um SAA, fazer uma aquisição sem contraste

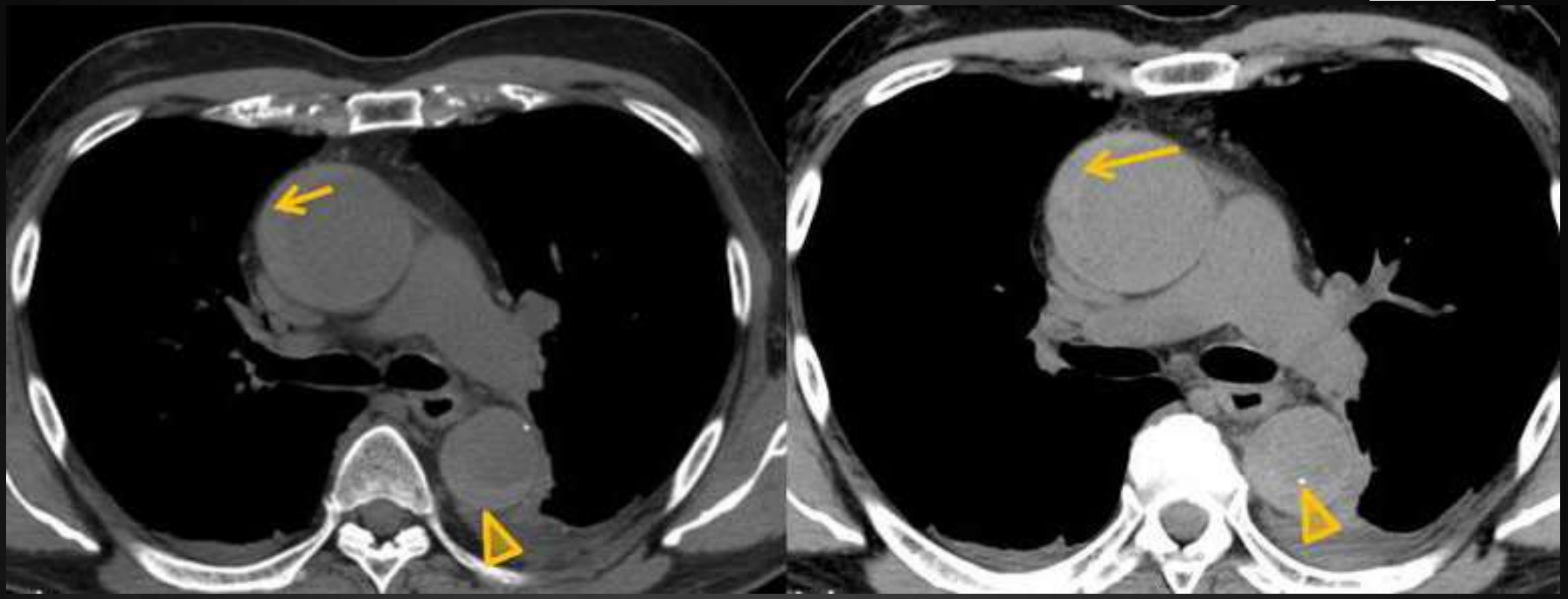

As calcificações da camada íntima indicam indiretamente onde se localiza esta camada.

Hematoma intramural

≠

Trombose parcial do lúmen

Tratamento?

- Podem regredir (30%), progredir para disseção aórtica (25-40%) ou mesmo romper.

- É usada a classificação de Stanford para os classificar e para guiar o tratamento.

Úlcera aterosclerótica penetrante da aorta

- Placa aterosclerótica que ulcera, destruindo a lâmina interna elástica e estendendo-se até a camada média.
- 2.3%-11% dos SAA
- Mais comum na Aorta descendente.
- As placas ateromatosas encontram-se muitas vezes calcificadas, podendo esses focos de calcificação guiar o diagnóstico.

O produto de contraste preenche a úlcera, estendendo-se para além dos contornos da íntima.

Úlcera aterosclerótica penetrante da aorta

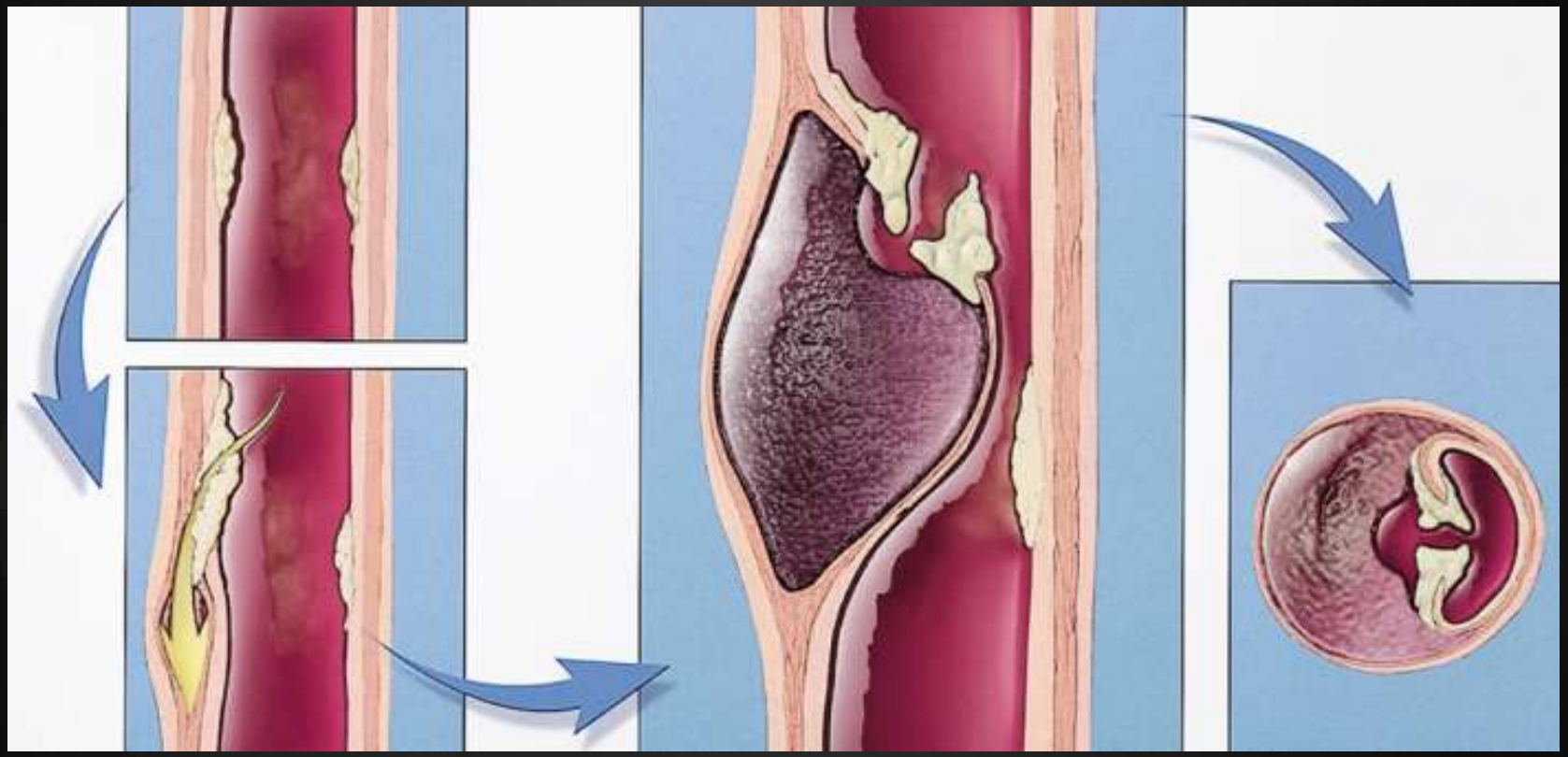

1. Macura KJ, Corl FM, Fishman EK, Bluemke DA. Pathogenesis in acute aortic syndromes: aortic dissection, intramural hematoma, and penetrating atherosclerotic aortic ulcer. AJR American journal of roentgenology. 2003;181(2):309-16.

Úlcera aterosclerótica penetrante da aorta

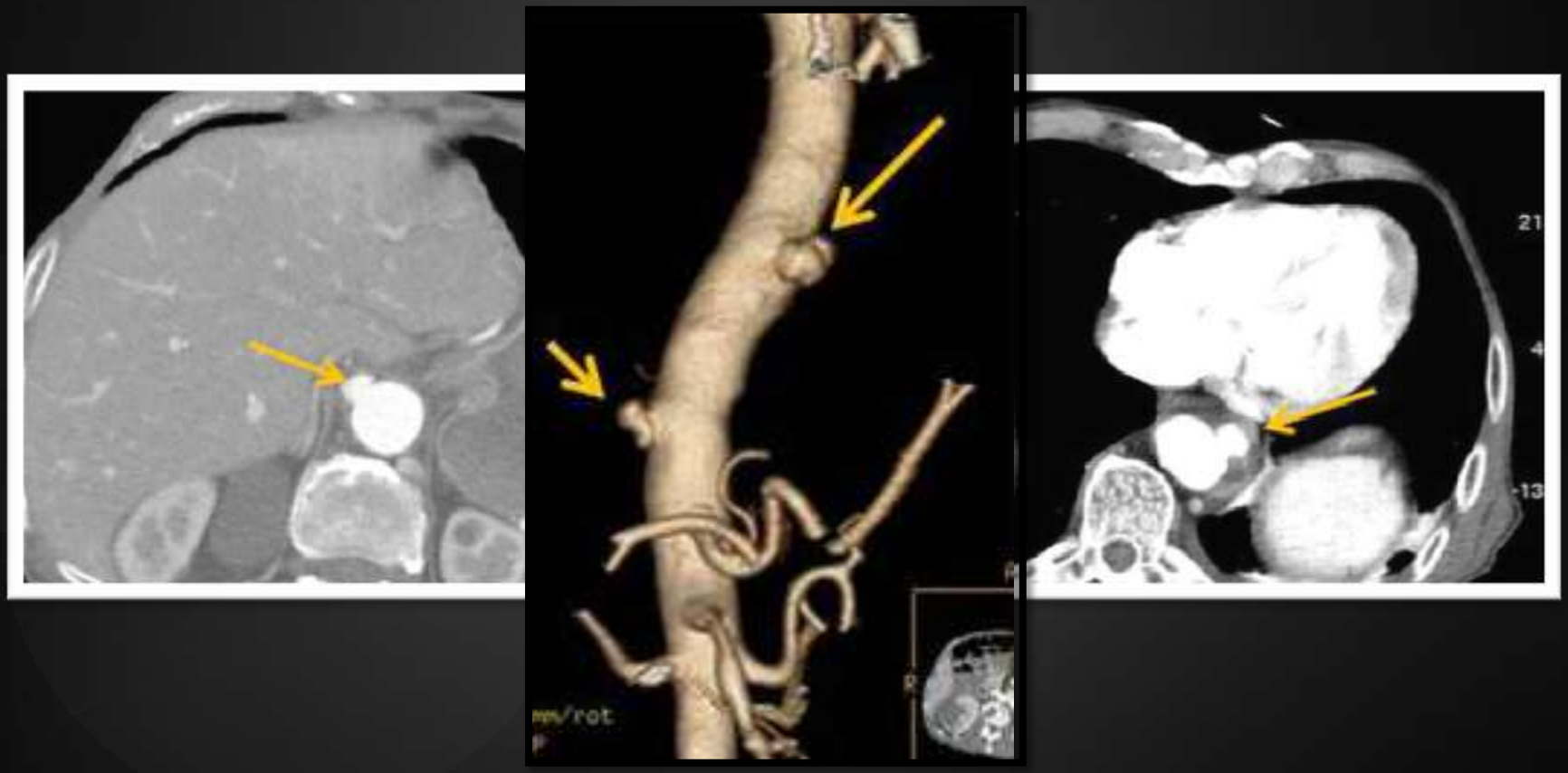

Úlcera aterosclerótica penetrante da aorta

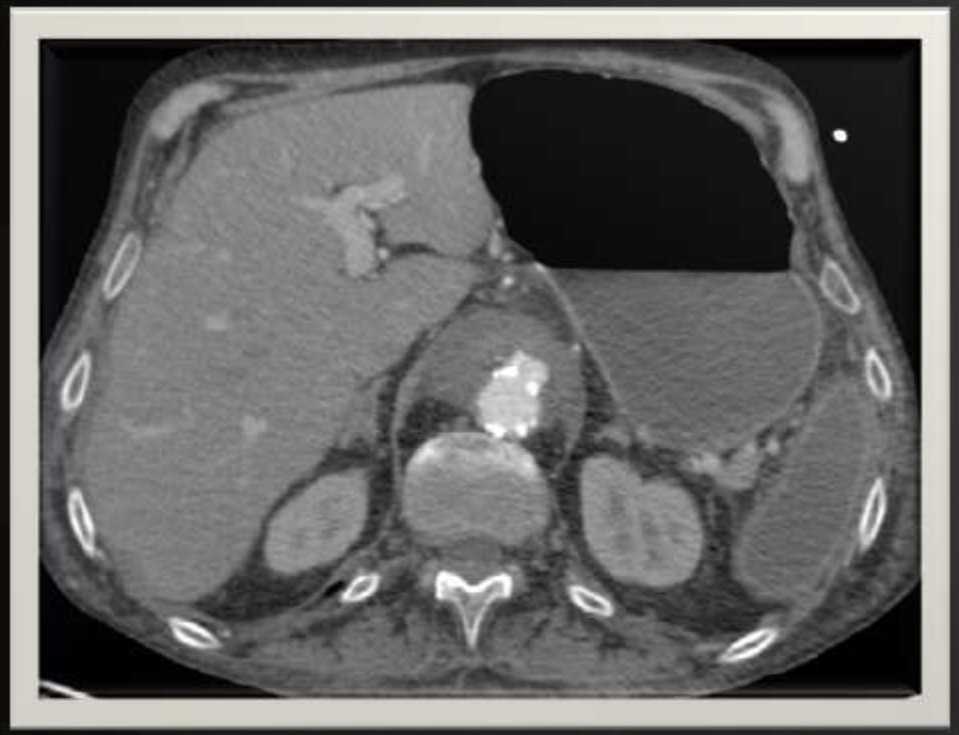

Úlcera aterosclerótica penetrante da aorta *tratamento*

- Alguns autores referem que:
  - Profundidade > 10mm
  - Diâmetro da úlcera > 20mm

} Fatores independentes para progressão da doença

- Tratamento cirúrgico

  VS

- Tratamento endovascular com *stents*

Pontos a referir no relatório

- Tipo de síndrome aórtico agudo
- Localização da patologia nas diversas porções da aorta
- Presença de rutura da aorta
- Envolvimento de ramos da aorta
- Sinais de trombose
- Presença de hipoperfusão de outros órgãos

- No caso especifico das dissecções da aorta
  - A extensão da dissecção – classificação de Stanford
  - Local da rutura da íntima
  - Diferenciar os dois lumens
  - Diâmetro de ambos os lumens (maior diâmetro do lúmen falso e menor diâmetro que o lúmen verdadeiro atinge).

Tratamento

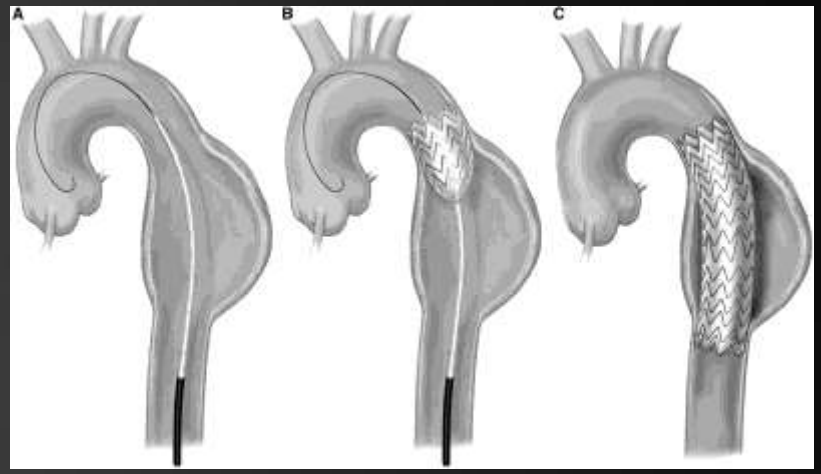

A mortalidade a 5 anos é semelhante nas duas técnicas, principalmente devido a complicações cardiovasculares.

Tipos de fugas após EVAR

- **Type I endoleak** – Sangue flui para o saco aneurismático por fuga localizada na extremidade distal do enxerto, por inadequada adesão deste.
- **Type II endoleak** – Sangue flui para o saco aneurismático por artérias colaterais.
- **Type III endoleak** - Sangue flui para o saco aneurismático por rutura do enxerto.
- **Type IV endoleak** - Sangue flui para o saco aneurismático pela porosidade existente no enxerto colocado, sem sinais de rutura deste.

Follow-up de doentes tratados

While not necessary in the early postoperative period, it is recommended that CT imaging be performed within 5 years of open repair of AAA to detect aneurysmal degeneration involving the pararenal aorta, iliac arteries, graft, or anastomotic sites [27]. Following EVAR, the most widely used surveillance regimen includes multiphasic contrast-enhanced CT scans at 1, 6, and 12 months and yearly thereafter. In the absence of adverse outcomes at early post-EVAR imaging, the intensity and frequency of the surveillance program may be modulated accordingly [28,29]. Compared to conventional catheter angiography, CTA may have higher sensitivity in detecting endoleaks [18] after EVAR. Compared to US, CTA is more accurate in measuring aneurysms and more sensitive for endoleak detection [30].

No caso de alergia ao contraste iodado, ponderar realizar TC sem contraste e complementar essa informação com ecografia com contraste, no caso de um aneurisma da aorta abdominal.